

Functioneel proteomisch bilan (CEIA methode)

Casus Casus Casus Casus ...

N° 3

Mevrouw CO. LU., °1/7/1937 (68 jaar)
pensioneerde

Antecedenten:

- darmstoornissen met sigmoïeddiverticulose
- allergie voor grassen, voor bewaarmiddelen op basis van benzoaten, en voor penicilline
- heekkundige kuur voor borstabsces 40 jaar geleden
- AHT: Candesartan-Hydrochlorothiazide + Rilmenidine

Klachten:

Dame van 68 jaar met sinds 3 maanden aanslepende facialisparalyse a frigore, die me komt raadplegen op 11/10/2005 omdat elk herstel uitblijft.

Akupunctuur had mogelijks een beetje verbetering opgeleverd, maar het resultaat was slechts tijdelijk gebleken, en na enkele dagen weer volledig verdwenen.

MRI was, op stigmata van sphenoidale sinusitis na, normaal.

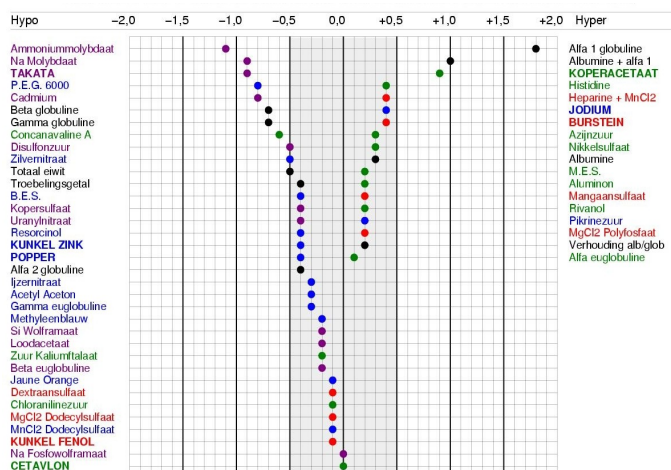
Een ingestelde corticoïed-therapie werd even snel weer verlaten wegens onverdraaglijke opwinding.

Eerste raadpleging : 11/10/2005:

Klinisch onderzoek zonder bijzonderheden, uitgenomen de facialisparalyse en neiging tot ulceratie van de cornea wegens ooglidparese.

De bloeddruk is correct met de ingestelde behandeling.

Eerste proteomisch profiel (19/10/2005):



Matige linker asymmetrie; breedband- en immunoglobuline-parameters overheersen aan de hypo-kant; TA-

KATA is de laagste sleutelparameter; type = hypopaars/hypoblauw, wat doet denken aan immuunzwakte met verminderde anti-infectieuze afweer.

Weet ook dat een verlaagde positie van breedbandparameters zoals Ammoniummolybdaat en Natriummolybdaat meestal samengaat met functionele darmklachten, vaak o.v.v. constipatie / meteorisme, wat hier inderdaad het geval is.

Langs de hyper-kant merken we meerdere glycoproteïne tests, zodat van een hypergroen type gewag gemaakt kan worden, zelfs al zijn de afwijkingen tov. de nullijn maar zwak. Stijging van koperacetaat, histidine, azijnzuur en nikkelsulfaat wijzen op een ontstekingscomponente, die in dit geval secundair is aan een viraal infect.

Behandeling nav. dit bilan:

RAADPLEGING VAN DE DATABANK		
Tissulaire biomodulatie LEVER / MILT / BOT /		
Vegetale biomodulatie MIRABILIS-JALAPA	Minerale biomodulatie NATRUM OXALICUM 4D GTE	Aromatische biomodulatie Santalum (Sandel E.O.)

- MIRABILIS JALAPA MT: 4 druppels in wat water 's morgens
- NATRUM OXALICUM D4: 20 druppels in wat water 's middags
- SANTALUM ess. olie: 1 druppel op een neutrale draager 's avonds
- Organotherapie: LEVER D4, MILT D4, BEEN D4 amp., van elk één amp IM 1 x / maand

Tweede raadpleging: 2/2/2006:

Patiënte komt in februari 2006 terug. Ze is tevreden met de beterschap, "voor 80%" verklaart ze. De chronische darmstoornissen zijn onveranderd gebleven. De behandeling wordt ongewijzigd voortgezet, organotherapie inbegrepen.

Derde raadpleging: 3/7/2006 :

De facialisparese is nog verder geregressieerd, en is nog amper waarneembaar.

De behandeling wordt lichtjes aangepast, rekening houdend met de voor het bilan van 19/11/2005 aangevraagde polyprescriptie:

- MIRABILIS JALAPA MT: 4 druppels in wat water 's morgens
- FICARIA RANUNCULOIDES MT: 4 druppels in wat water 's morgens
- AMMONIUM MURIATICUM D4: 20 druppels in wat water 's middags (of 's morgens)
- MELALEUCA ALTERNIFOLIA ess. olie: 1 druppel op een neutrale draager 's avonds

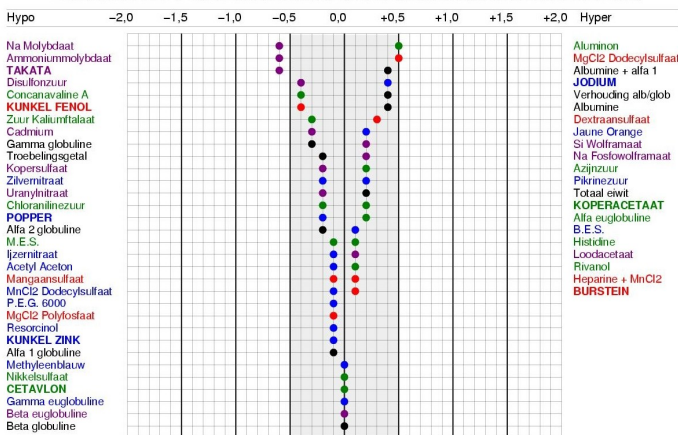
- Organotherapie: LEVER D4, MILT D4, BEEN D4 amp., van elk één amp IM 1 x / maand

Vierde raadpleging: 13/11/2006:

De gelaatsasymmetrie is in rusttoestand quasi volledig verdwenen, behalve wanneer patiënte onderhevig is aan stress.

Follow-up bilan na één jaar (24/11/2006):

Een nieuw aangevraagd bilan brengt het volgende aan 't licht:



De inflammatoire toestand is genormaliseerd, wat blijkt uit de terugloop van de **zure testen**. Enkel **Aluminon** blijft lichtjes verhoogd, wat samen met de stijgingstendens van **DDS MgCl₂**, de toestand van AHT bevestigt.

De **breedbandtesten** zijn nog steeds gedaald, maar minder uitgesproken. Dit vertaalt zich klinisch in een verbeterd gastro-intestinaal comfort.

De behandeling wordt aangepast volgens het bekende protocol:

RAADPLEGING VAN DE DATABASE		
Tissulaire biomodulatie LEVER / MILT / BOT /		
Vegetale biomodulatie	Minerale biomodulatie	Aromatische biomodulatie
ARENARIA SERPYLLIFOLIA VISCUM ALBUM POPULI SMILAX ASPERA RHAMNUS FRANGULA PULMONARIA OFFICINALIS FRAXINUS AMERICANA	NATRUM HYPOSULFURICUM 4D GTE MAGNESIA SULFURICA 4D GTE MANGANUM MURIATICUM 4D GTE NATRUM SELENICUM 4D GTE NATRUM BICHRONICUM 4D GTE ARSENICUM IODATUM 4D TRITUR	Daucus carota (Wortel E.O.) Pimenta racemosa (Bay St. Thomas E.O.) Pinus pinaster (Terpentijn E.O.) Petroselinum sativum (Petersele E.O.) Myristica Tragrans (Noelmuskaat E.O.) Citrus limon (Citroen E.O.)

- ARENARIA SERPYLLIFOLIA MT: 4 druppels in wat water 's morgens
- VISCUM POPULI MT: 4 druppels in wat water 's morgens
- SMILAX ASPERA MT: 4 druppels in wat water 's morgens
- NATRUM HYPOSULFUROSUM D4: 20 druppels in wat water 's middags (of 's morgens)
- DAUCUS CAROTA ess. olie: 1 druppel op een neutrale drager 's avonds
- Organotherapie: LEVER D4, MILT D4, BEEN D4 amp., van elk één amp IM 1 x / maand

Besluit:

De correctie van de inflammatoire toestand uit het bilan heeft geleid tot een quasi algehele recuperatie van de facialisparalyse.

Een duurbehandeling wordt echter voorgesteld omwille van het nut op een breder vlak: gastro-intestinale stoornissen, vasculair terrein en angst.

Auteur : *Dr. Pierre Olivier Reymond*

CEIA Deutschland Rathausgasse 5 55481 Kirchberg	Tel: +49 6763 40 16 Fax: +49 6763 40 18
CEIA Benelux Sint-Michielslaan 119 1040 Brussel	Tel: +32 2 736 04 58 Fax: +32 2 736 58 02
CEIA Iberica C/ Joncar 4 46137 Playa Puebla Farnals	Tel: +34 961 46 31 36 Fax: +34 961 46 16 19
CEIA France Château des Carbonnières 69640 Lacenas	Tel : +33 474 67 48 00 Fax: +33 474 67 48 10
CEIA Canada 40 rue Stone Haven Lac Brome, PQ, JoE 1So	Tel: (450) 242 4455 Fax: (450) 242 4455
e-mail : info@ceia.com www.ceia.com	