



Das funktionelle Eiweißprofil nach C.E.I.A.

Der aktuelle Fall Der aktuelle Fall Der aktuelle Fall ...

Frau M.C., geb. am 18.09.46 (62 Jahre)

Soziale Anamnese:

Bis 1975 in Angestelltenverhältnis, seither arbeitsunfähig.

Vorgeschichte:

- Ein Großvater mütterlicherseits leidet an Epilepsie.
- 1954 : Atopisches Ekzem
- 1959 : Kohlenmonoxydvergiftung
- 1960: Erschöpfung, Schmerzen der Muskulatur, mehrere Zahnherde
- 1968 : Zwillingsschwangerschaft, 1 Zwilling starb im 4. Schwangerschaftsmonat
- 1971 : 2. Kind
- 1972 : Epidurale Infiltration wegen Wirbelsäulenschmerzen
- 1993 : Menopause
- 1995 : Abratio
- 1998 : Radiojodresektion bei warmen Knoten der Schilddrüse
- 04/2008 : altersbedingte trockene Makuladegeneration links

Anamnese:

Diese Patientin konsultierte mich im September 2008, bewaffnet mit einer riesigen medizinischen Akte, die von einer entsetzlichen Odyssee zu verschiedensten Ärzten, seien es Schulmediziner oder Vertreter der Alternativmedizin, zeugte. Sie schaffte es kaum, diesen Aktenberg zu transportieren, geschweige denn, ihn zu verstehen oder zusammenzufassen; gleichzeitig begrub sie mich unter einer Lawine von Befunden, womit sie die Ernsthaftigkeit ihres Leidens beweisen wollte.

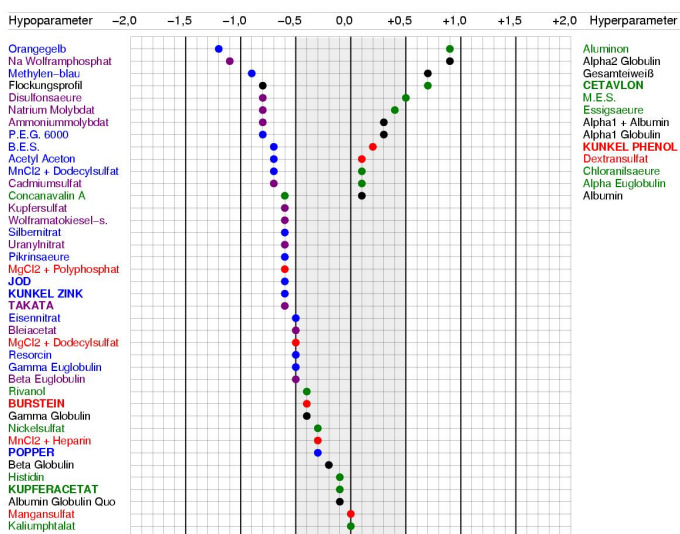
Seit 1975 war sie nicht mehr berufstätig, im Alter von 29 Jahren (auf eigene Veranlassung und ohne Anerkennung ihres Krankenstatus), wegen seit 1971 bestehender chronischer Schmerzen.

Sie klagte über Muskelschmerzen am ganzen Körper, über Kopfschmerzen, über Schmerzen im Bereich der Augen und über Schmerzen der inneren Organe (z. B. des Magens verbunden mit Übelkeit und Krämpfen); begleitet von einer chronischen Erschöpfung. Über 25 Jahre lang wurde sie mit Muskelrelaxantien und Antidepressiva erfolglos behandelt, ohne dass eine Arbeitsdiagnose oder eine vernünftige therapeutische Strategie bestand.

1997 verpasste man ihr die perfekte Diagnose: **Fibromyalgie!** 1998 wurde ihr dann die Diagnose „**chronisches Erschöpfungssyndrom**“ durch einen unserer namhaften universitären Autoritäten aufoktruiert.

Als ich sie das erste Mal sah, war sie wegen der Schmerzen VALTRAN abhängig und nahm gleichzeitig zwei verschiedene Schlaftabletten. Als weitere Medikation bestand eine Hormonsubstitution mit L-Thyroxin.

Erstes Eiweißprofil vom 1.10.2008 (276360)



Leicht links asymmetrisches Profil, wobei aber alle **Glykoproteine** rechts bzw. in Richtung zum Hyperbereich stehen, während dem gegenüber links im Hypobereich die **Immunglobulin** - Parameter (**blaue Parameter** und **Breitbandparameter**) nachzuweisen sind: Es liegt also eine immunologische Dysbalance im Sinne einer Trennung zwischen humoraler Immunität (\downarrow) und zellulärer Immunität (\uparrow) vor. Damit könnte dieser Befund in Richtung einer chronischen Entzündung interpretiert werden. Es wäre nicht das erste Mal, dass chronische Schmerzzustände sich durch eine solche Situation erklären lassen würden, unerkannt von den diagnostischen Instrumentarien der klassischen Medizin, die in diesem Fall zu wenig sensitiv sind. Ein guter Teil der so genannten Fibromyalgien, ich schätze etwa 20%, könnte auf diese Weise als echtes Entzündungsgeschehen bezeichnet werden.

Auf diese Weise drängte sich mir zunächst eine erste diagnostische Beurteilung anhand des Typs Hypergrün auf. Allerdings bestätigte sich der Verdacht auf eine zugrunde liegende chronische Entzündung nicht, da die Patientin mir bei der Besprechung des ersten Profils berichtete, dass sie zwei Tage nach der Blutabnahme eine fieberhafte Bronchitis durchgemacht hatte. Damit ist die relative Erhöhung der Glykoproteine erklärbar und als lediglich vorübergehend zu bewerten.

Aber, um einen chronischen Schmerzzustand zu beurteilen, sind bekannterweise in der funktionellen Proteomik immer folgende Parameter von großer Bedeutung, die

das Reaktionsniveau des Nervensystems widerspiegeln: **Die Lipoprotein - Parameter.** In diesem Profil der Patientin, wie in vielen anderen Fällen, scheinen sie ohne Interesse zu sein, weil sie sich im Normbereich befinden (**MgCl₂PP** mit -0,6 bis **Kunkel Phenol** mit +0,2).

Auch wenn wir bis zum heutigen Tag noch nicht genug wissen über die mögliche Bedeutung der Dispersion von Parametern einer Familie, oder über eine starke Auftrennung in Subgruppen wie z.B. in weniger saure **Glykoproteine** zu stärker saure, bin ich überzeugt, dass die Verteilung der roten **Lipoproteine**, selbst im Normbereich, eine mehr oder weniger wichtige Bedeutung hat sowohl hinsichtlich der diagnostischen als auch der therapeutischen Entscheidung.

Eine solche Verteilung gewinnt besonders (wie in dem vorliegenden Fall) seine Bedeutung, wenn im Profil mit LDL korrelierte Parameter (**MgCl₂PP**, **Burstein**, **MnCl₂Heparin**) einerseits und mit HDL korrelierte Parameter (**Kunkel Phenol**, **Mangansulfat** und **Dextransulfat**) andererseits sich gegenüberstehen an zwei Polen. Anhand der Lipide des klassischen Labors kann eine Verteilung oder Abweichung parallel beurteilt werden, wenn man anhand einer großen Patientenzahl Mittelwerte und Standardabweichungen Alters und Geschlecht bezogen errechnet, unabhängig von den von internationalen Lobbyisten festgesetzten Normwerten des Cholesterins.

Für eine Patientin von 62 Jahre gibt es folgende Referenzwerte:

- Gesamt-Cholesterin: 200-238 mg % (= > 1 σ <)
- HDL-C : 59-76 mg % (= > 1 σ <)
- LDL-C : 107-143 mg % (= > 1 σ <)

Hier die Laborwerte der Patientin, die am selben Tag wie das Eiweißprofil erstellt wurden :

Blutsenkungsgeschwindigkeit	13 mm
Erythrozyten (Mio/ml)	4,93
Hämoglobin (g/dl)	14,8
Hämatokrit (%)	43,4
Leukozyten (/ml)	7660
Neutrophile (%)	62,90
Lymphozyten (%)	26,60
CRP	< 0,04
Gesamt-Cholesterin (mg/%)	265
HDL-C (mg%)	118
LDL-C (mg%)	136
Triglyceride (mg/%)	54
Gesamt-Chol. / HDL-C	2,2

Daraus ergeben folgende Feststellungen:

Erstens finden sich im klassischen Labor keine überzeugenden Hinweise auf eine chronisch entzündliche Reaktion, wodurch die Wertigkeit des Typs Hypergrün nach akuter Bronchitis bestätigt wird.

Zweitens ist die Erhöhung des Gesamtcholesterins vor allem Folge einer Erhöhung des HDL-C's (alpha-Lipoproteins). Für eine 62 jährige Patientin entspricht ein Wert von 118 mg% HDL-C einer Erhöhung mit 3 σ ! Nun könnten die Kardiologen jublieren, denn das Verhältnis von Gesamtcholesterin zu HDL-C ist mit 2,2 sehr gut, somit außerhalb eines kardiovaskulären Risikobereiches. Aber in diesem Fall viel wichtiger ist die Bedeutung des hohen HDL-C's zu dem normalen LDL-C. Nicht immer ist das so genannte « gute Cholesterin » auch als klinisch gut zu bewerten, vielmehr sind diese Veränderung der Verteilung im Bereich der Lipoproteine quasi immer ein Zeichen für eine Überforderung des vor allem zentralnervösen Systems und einer Dysbalance des Neurovegetativums. Und damit können die Beschwerden der Patientin auf einfache Weise nachvollzogen werden.

Nach Besprechung des ersten Profils hatte ich ihr in der Zwischenzeit vor allem hinsichtlich des erhöhten Kunkel Phenols folgende Heilmittel verschreiben:

- Juniperus communis (gemeiner Wacholder) D1 gemmo, morgens 1 Kaffeelöffel (in Wasser)
- Avena sativa (Hafer) Urtinktur + Scutellaria galericulata (Sumpf-Helmkraut) Urtinktur (zu gleichen Teilen) 2 x 20 Tropfen abends (in Wasser)

Außerdem behandelte ich sie organotherapeutisch wegen der instabilen neurovegetativen Situation mit einem meiner Erfahrung nach grundlegendem Mittel in solchen Situationen (LP-Parameter verteilt): Serocytol Zwischenhirn 2 x 1 Zäpfchen pro Woche, in Zyklen von 3 in 4 Wochen.

Anderthalb Monate später wurde ein Kontrollprofil abgenommen (s.u.), um die Hypothese, der Typ Hypergrün sei vorübergehend (Bronchitis), zu bestätigen. Zu diesem Zeitpunkt konnte sie bereits eine deutliche Verbesserung ihrer Beschwerden in folgenden Punkten angeben: Sie war wieder aktiver, der Kopf war klarer, die Nykturie hatte abgenommen, sie erholte sich schneller, sie fröstelte weniger und hatte zwei Kilo zugenommen, bzg. der chronischen Schmerzen zeigte sie sich positiver gestimmt und zuversichtlich.

Sie berichtete mir außerdem von zwei wichtigen Dingen hinsichtlich der Psychosomatik:

- Die erste Anwendung der Serocytol-Zäpfchen führte zu einer starken emotionalen Reaktion.
- Sie lebt seit Jahren in einer Konfliktsituation mit ihrem Sohn und ihrer **Schwiegertochter**.

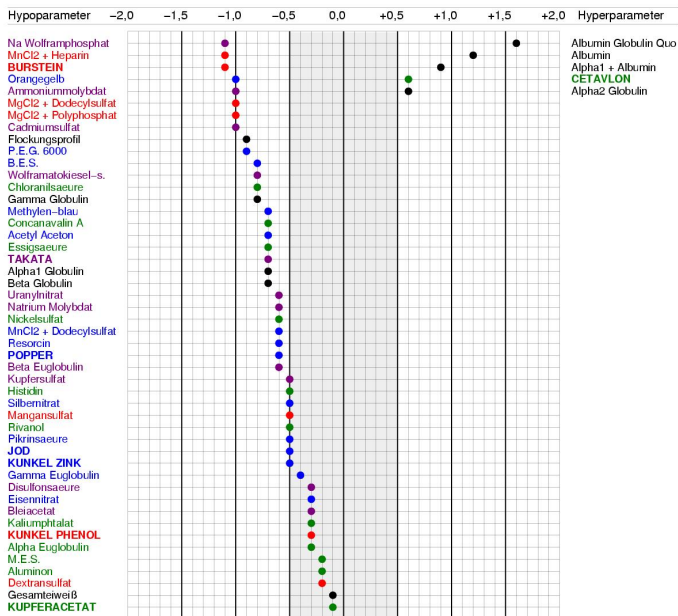
All dies unterstreicht die völlig aus dem Lot geratene psychosomatische Situation.

Zweites Eiweißprofil vom 19.11.2008

Das Kontrollprofil bestätigt diese Überlegungen:

- Der Typ **Hypergrün** ist verschwunden, weil ja Folge der Bronchitis.
- Vor allem wegen **MgCl₂PP**, **Burstein** und **MnCl₂Heparin** ist die Kurve deutlich links asymmetrisch.
- Allerdings bleiben **Kunkel Phenol**, **Mangansulfat** und **Dextransulfat** relativ gesehen erhöht.

Damit findet sich die zugrunde liegende Pathogenese der Erkrankung in den **Lipoproteinen**.



Als die Patientin zur Besprechung dieses Kontrollprofils kam, konnte sie die psychoaffektive Verbesserung bestätigen, aber viszerale Wirkungen ließen noch zu Wünschen; vor allem die Blasenentleerungen in der Nacht blieben störend. Neben der emotionalen Reaktion auf die Gabe der Serocytol-Zäpfchen berichtete sie außerdem über eine Reaktion auf die Einnahme des Wacholders im Sinne einer neuro-ektodermalen Wirkung: Sie zeigte einen Hautausschlag.

Ich reduzierte die Gabe des Gemmotherapeutikums und setzte jetzt als Organtherapie Leber/Cortex/Pankreas D4 von RODA alle 4 Wochen als Mischspritze ein in der 4-wöchentlichen Pause der Serocytolapplikation.

Ende Dezember 2008 sah ich die Patientin bisher zum letzten Mal zur 2. Organtherapie-Injektion: Sie war jetzt in der Lage, selbständig zu laufen (bisher hatte der Ehemann sie im Rollstuhl gebracht); der Hautausschlag war verschwunden, die Krämpfe hatten sich abgeschwächt. Die psychischen Beschwerden hatten sich immer deutlicher gebessert als die physischen, aber immer öfter „vergiftet“ sie ihr Valtran.

Die Partie ist keineswegs gewonnen, nach all den Jahren wird es noch jede Menge verdrängte Emotionen geben. Aber es ist doch erstaunlich, in welcher Weise die funktionelle Proteomik und die dazugehörigen Heilmittel uns einen Schlüssel und einen Zugang zu dieser Art Beschwerden bieten.

Zusammenfassung:

Das funktionelle Eiweißprofil nach CEIA ist nicht schwierig zu beherrschen. Im Gegenteil, es macht einen medizinischen Fall leichter, vermag Fakten besser zusammenzufügen und schwierige Situationen besser zu verstehen.

Man muß trotzdem wachsam sein, nicht den Wald vor lauter Bäumen übersehen. Anamnese, klinische, laborchemische und technische Untersuchungen und das Eiweißprofil, alle diese Puzzleteile müssen ein Gesamtbild formen, und oft ist es eben das Eiweißprofil, das den Schlüssel dazu bietet.

Autor: Dr. Sus Herbosch
 Übersetzung: Dr. Sabine Fischer

CEIA Deutschland Hauptstr. 75 a 55481 Kirchberg	Tel: +49 6763 3032 919 Fax: +49 6763 3032 921
CEIA Benelux Sint-Michielslaan 119 1040 Brussel	Tel: +32 2 736 04 58 Fax: +32 2 736 58 02
CEIA Iberica C/ Joncar 4 46137 Playa Puebla Farnals	Tel: +34 961 46 31 36 Fax: +34 961 46 16 19
CEIA France Château des Carbonnières 69640 Lacenas	Tel: +33 474 67 48 00 Fax: +33 474 67 48 10
CEIA Canada 9 Chemin des Pensées Sainte Anne des Lacs, PQ, JoR 1Bo	Tel: (450) 224 3048
e-mail : info@ceia.com www.ceia.com	